

特集

論理的に考えるスマイルデザイン

木戸淳太

歯界展望

別刷

Vol. 131 No. 3 2018-3

論理的に考える スマイルデザイン

木戸淳太 | Junta Kido

福岡県福岡市・つきやま歯科医院
米国補綴専門医

The negative space Dominance
Unity with Variety Contrast
Illusion Balance Unity The repeated ratio
Illumination Color

スマイルとは非言語的なコミュニケーションツールの中でも最も表現力の強いものの一つであり、そこにはちょっとした気恥ずかしさから最高の喜びまで、実にたくさんの感情が込められている。

そのような自然なスマイルを生み出すことは審美領域の補綴治療においては常に要求されるものであるにもかかわらず、残念ながらどの患者にでも当てはまる便利な方程式のようなものは存在しない。また、審美という結果は歯科医師の力量やエゴに左右されてはならないし、文化的な背景や、「生理的に」受け入れられるという感覚も尊重しなければならない。

したがって、主観的な面の占める割合が大きいという印象の強い審美治療ではあるが、本当に高いレベルの審美的な治療結果であればあるほど、そこには綿密な情報収集や治療計画、さまざまな基本的原則と意思決定のプロセスが含まれている。よって、患者自身がかつ外見の理想像から長年にわたって培われた尊厳や若かりし頃の面影の再現まで、非常に多岐にわたる患者の要望や心情を形にし、彼ら彼女らに本来備える美しさを提供するための指標について知っておくことが、われわれ歯科医師にとっては重要になる。本稿ではそれらについて補綴専門医の立場から述べてみたい。

顔面の分析

審美歯科とは決して歯だけが白くきれいなになれば良いのではなく、顔面との調和が必須である。口腔内と顔面の関係性を評価するためには何らかの基準が必要であり、その第一歩として、まずは水平のおよび垂直的な基準線を考慮しながら診査を行っていく。

この水平的な基準線の代表例として、瞳孔間線およびスマイル時と安静時の両口角を結んだ口角線がある(図1)。この2本の線は患者を正面から観察した際に、共に地面に対し平行であることが理想的ではあるが、そうではない例も往々にして見られ(図2)、さらには2本の線は平行であっても地面を基準にすると共に斜めに傾斜している場合もあり(図3)、結果として顔面全体が斜めに歪んだ印象に見えることになる。そのような場合に他に基準となりうる水平線として、両眉の頂点を結んだ線、鼻翼下部の線などが、前述した線に加えて上顎前歯部の切縁の位置、前方咬合平面、辺縁歯肉の評価・決定において重要な基準となりうる。

しかし、これらの基準線は必ずしもすべての患者において適用できるものではなく、もしいずれも使えない場合には、自然な姿勢を保った患者の正面から観察し、最も自然な仮想の線を基準に分析をしていく必要がある。

垂直的な基準線について最も一般的に用いられているものは正中線で、これは正面を向いた患者の眉間の中央から、地面に向かって下ろした仮想の線である(図1)。この線によって顔面は左右に分けられるが、実際に顔面が左右対称であることはほとんどなく、審美性

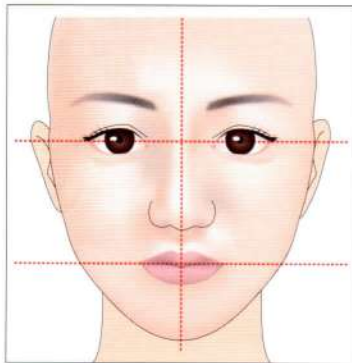


図1 水平的な基準線の代表例である瞳孔間線およびスマイル時と安静時の両口角を結んだ口角線。垂直的な基準線の代表例である正中線

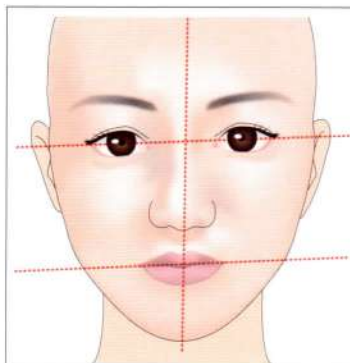


図3 2つの基準線が互いに平行であっても、いずれも地面に対して平行でない場合もある

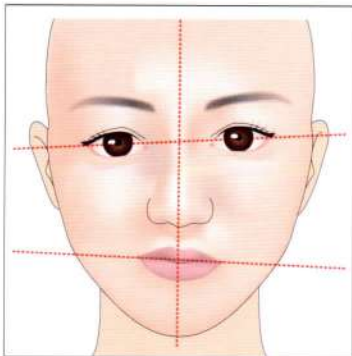


図2 2つの基準線が互いに平行でない場合も少なくない

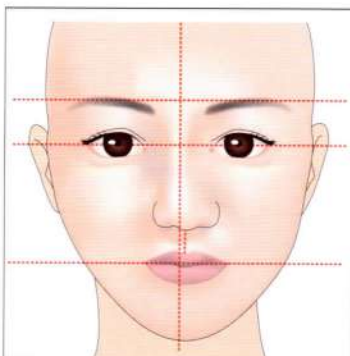


図4 顔面と歯列との関係性を評価。構築するうえでは上口唇の中央を顔面の正中と考えて診査するほうが現実的かもしれない

に対する影響もよほどの状況でない限り差し支えないため、歯列との関連性を見出すうえで顔面の正中線の重要度は高くはないと言える。したがって、顔面と歯列との関係性を評価、構築するうえでは上口唇の中央を顔面の正中と考えて歯列との位置関係を診査していくほうが現実的かもしれない(図4)。

理想的には、“正中線”は前述したさまざまな水平基準線と垂直に交わるはずであり、この2組の線が垂直に近いほど顔面の全体的な調和がとれているとも言えるが(図1)、現実にはそうなることのほうが少ない。また、審美的なコンポジション(=構成)を考えるうえでの視覚の原則である「多様性の中の統一性」(後述)を考える際、上顎両側中切歯など正中線に近いものほど左右対称であることが望ましいが、逆に正中線から多少離れている場合は、厳密な対称性は審美的な結果に影響を与えにくい。したがって、多少の非対称性や不規則性は最終的な審美結果にはなんら影響はなく、むしろ顔面全体として見ると幾何学的に完璧な状態よりも自然な美しさをもたらすことができる。

視覚の原則について

1. Contrast (対比)

われわれの目は、そのとき見ている対象において視覚的なコントラスト(=対比)が存在することによってのみ、物事を識別し「見る」ことができる。つまり、コントラストの量が増加すると(上がると)視認性は高くなり、コントラストが下がると視認性は低くなる。自然界の多くの動物にこの現象の例を見ることができ、たとえばカメレオンは体色のコントラストを下げ、周囲と同化することにより外敵から自分を守り、逆に興奮したり威嚇したりする場合にはコントラストを上げてさまざまな色に変化する(図5)。

つまり、私たちが「見る」ことが可能なのは、構造物を表現する色、線、表面性状にコントラストが認められ、なおかつそのコントラストを表現するために十分な光量がある場合に限られる。

このように色、線、表面性状におけるコントラストによって視認される物体間の関係性はComposition(構成)と定義される。



図5 カメレオンは体色のコントラストを変化させることで見えたり見えにくくなったりする(harinaivoteza. CC BY-SA 4.0 (<https://creativecommons.org/licenses/by-sa/4.0/>))

2. Unity (統一性)

前述した「構成」の中で最も重要な要素が統一性であり、これはさらに静的統一性と動的統一性に分けられる(図6)。静的統一性は雪の結晶やクリスタルなどの幾何学的な模様で代表されるもので(図7)、動的統一性はさまざまな美術(図8)、植物や動物などに例がある。前者は受動的で不活性なイメージで動きがなく、後者は活動的で生命力にあふれているイメージで活発な動きがある。

この統一性がどのように歯科に応用できるかという点、最も理解しやすいのは総義歯の人工歯排列である。顔面に対する調和を全く考えずに、模型と咬合器上のみで人工歯が幾何学的に規則正しくただ並んでいる状態は、静的統一性である。それは模型上では完璧かもしれないが、人間の顔に規格化された幾何学的な構造物は存在しないため、そのような義歯が口腔内に装着されても、それは患者の一部になっていないような違和感を覚えてしまう(図9)。したがって、われわれ歯科医師が患者の審美性を評価し治療を検討する際には、静的統一性ではなく動的統一性を提供することを最優先とすべきである。

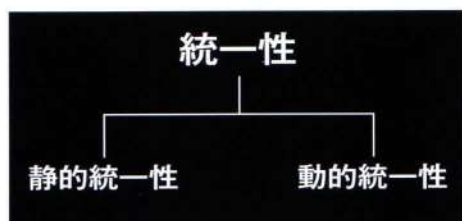

図6 「統一性」には静的統一性と動的統一性がある



図7 静的統一性の例：雪の結晶




図8 動的統一性の例：ホガーツの曲線。円錐上に描かれた線は常に動きつつも円錐表面を離れることはない

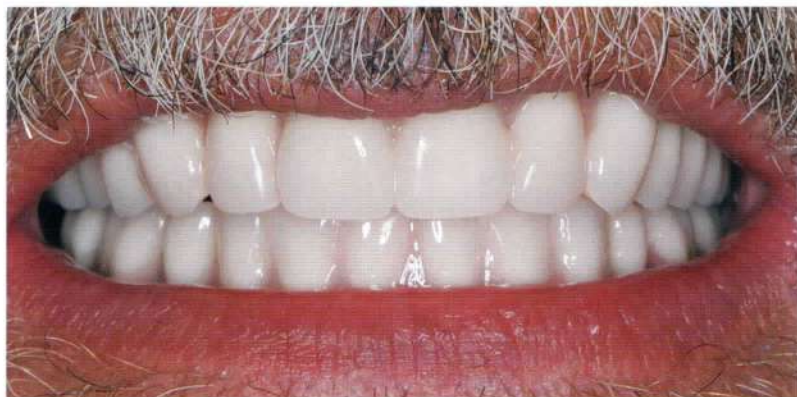

図9 「完全」で「幾何学的」な排列は静的統一性であり不自然さをもたらしてしまう(しかし、逆にそのような状態を望む患者も存在する)



図10 アンディ・ウォーホルの「マリリン」。統一性の中の多様性というコンセプトをアートの中に応用した代表例

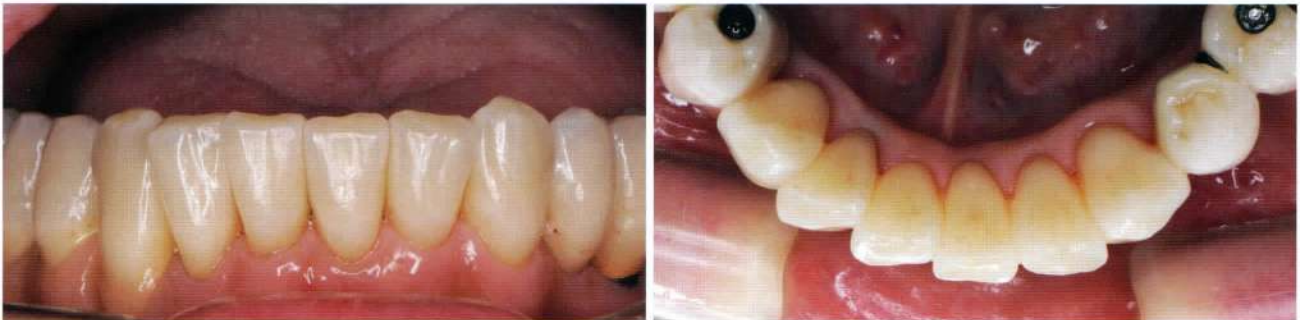

図11, 12 動的統一性および統一性の中の多様性の例。下顎4前歯は単純な形態になりがちだが、不揃いな形態の歯をそれぞれ前後、上下に巧みに配置することによって、機能性を失わずに自然な審美性を獲得している（担当補綴専門医：木戸淳太、担当歯科技工士：杉浦公治）

3. Unity with Variety (統一性の中の多様性)

このような動的な統一性を作り出すうえで必要なのは、単にさまざまな要素をまとめて一つに凝集させることではなく、その正反対の要素である相反性や分離性を組み込んでいくことであり、これを統一性の中の多様性という。

たとえば現代ポップアートの巨匠であるアンディ・ウォーホルの作品である「マリリン」は20世紀を代表するマリリン・モンローのイメージがひたすら繰り返される、統一性の中の多様性の代表例であると言える(図10)。審美治療は美術ではないし、患者の満足を超えて歯科医師のエゴの対象であってはならないが、この統一性の中の多様性こそが、審美治療の究極の目標であると筆者は考える(図11, 12)。

4. Dominance (優位性)

良好な構成を成すために必須となる統一性と同様に重要になるのが、優位性である。口は顔面の中でその大きさ、動き、心理的な要素を表現することで優位性を示す。もう少しわかりやすく表現すれば「存在感」と言っても良いかもしれない。

口という枠組みの中における歯の優位性を向上させるためには、歯をより多く見せれば良い。歯のサイズを大きくしたり、より明るい歯を選択したり、歯を前方に位置づけたり、歯を長くしたりすることによって視認性が上がり、顔面を構成する他の要素に対して優位性が高まる結果となる。当然、これらの要素を逆に少なくすることによって優位性は低下する。

上顎の2本の中切歯にしっかりと優位性を与え、隣在する側切歯との差を明らかにすることで、中切歯を中心とした、しっかりとした構成が成立する(図13, 14)。このような要素は特に総義歯の人工歯排列や全顎的な補綴治療、広範囲な前歯部の補綴治療の際に検討しなければならない項目である。

また、患者の性格や見た目の印象によって、優しいイメージの場合には前述の優位性を変化させる項目を低下させ、強いイメージの場合にはそれらの項目を増強させることで、すなわち優位性を調整することでイメージを表現することが可能になる。たとえば男性的なイメージを与えたい場合には側切歯の幅を広く見せるとよく、逆に細くすることによってデリケートな印象をもたせることができる。

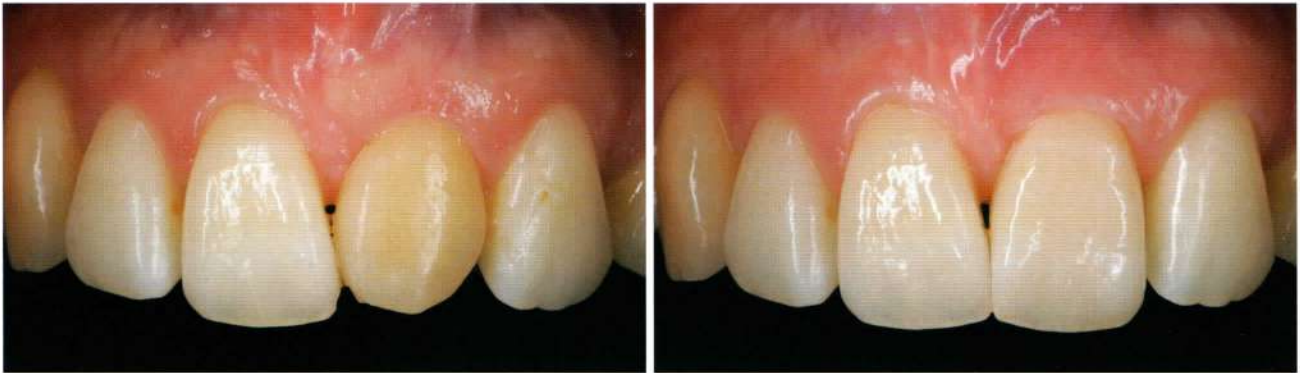

図13, 14 スマイルの中心となる2本の中切歯を可能な限り左右対称にすることで優位性を与え、自然な構成を作り出していく(担当補綴専門医:木戸, 担当歯科技工士:杉浦)

5. Proportion (比率)

補綴治療時によく遭遇する問題点として、垂直的、水平的なスペースの過不足がある。そのような場合に物理的に対応することが困難であっても、たとえば同じ幅の歯でも歯冠長が長いほうが細く見えるように(図15)、視覚的な比率をコントロールすることによって審美性を向上させられる場合がある。

それ以外にも、後述する目の錯覚などを利用してプロポーションをさまざまな形で調整することによって幾何学的な傾向から脱却し、「統一性の中の多様性」を得ることができる。

6. The repeated ratio (同じ比率の繰り返し)

ゴールデンプロポーション(黄金比)は、ギリシャ・アテネのパルテノン神殿から種々の芸術作品、そしてひまわりの花にまで見られるものであり、これを審美歯科にも応用しようという試みは昔からなされていた。しかし、さまざまな研究から、少なくとも歯の排列に直接応用することは困難であるという見方が一般的である。

それでも、正面から観察した場合の中切歯対側切歯の見える割合、側切歯対犬歯の見える割合、犬歯対第一小白歯の見える割合を等しくすることで、それぞれの歯の大きさは異なるものの(多様性)、同じ比率を守っていることで全体的な統一性を得ることができる。

そして、このような繰り返しの比率を前歯部の排列のなかで考える際に鍵となるのは、第一小白歯である。なぜなら第一小白歯は前歯と白歯の境界に存在し、前方の咬合平面と後

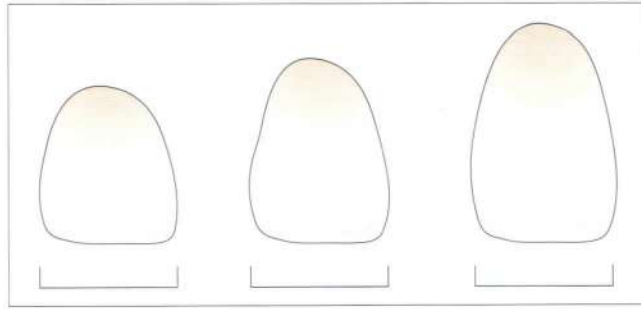


図 15 プロポーションの例：同じ幅の歯でも歯冠長が長いほうが細く見える

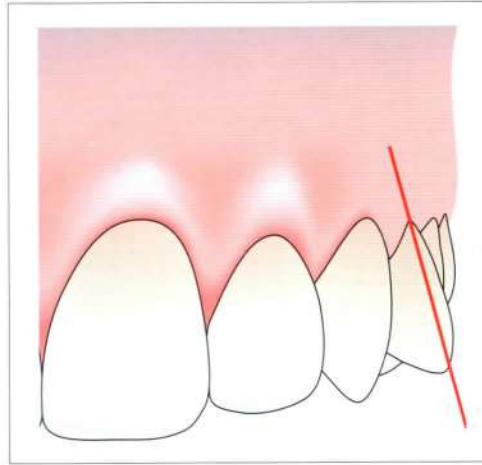


図 16 第一小白歯は前歯と臼歯の境界に存在し、前方の咬合平面と後方の咬合平面を分ける非常に重要な役割を果たしている。しかし、この第一小白歯の位置異常が見過ごされることは多い

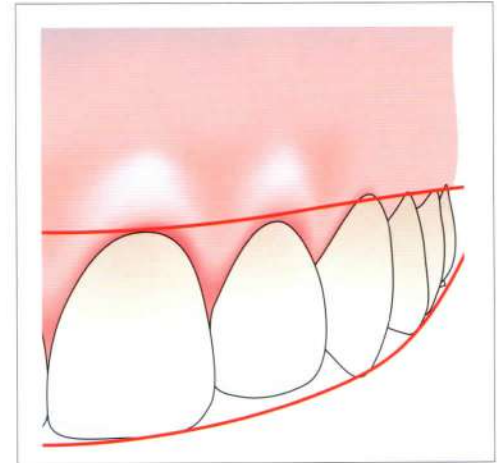


図 17 前方から後方へかけてのスムーズな移行性（グラデーション）を意識する

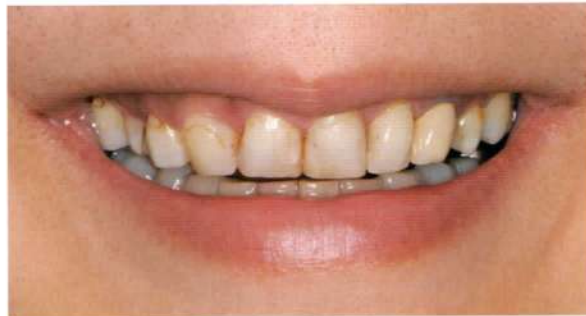

図 18 上顎右側第一・第二小白歯が舌側に入り込んでおり、歯列のスムーズなグラデーションを妨げている例

方の咬合平面を分ける非常に重要な役割を果たしているからである（図 16）。したがって上顎の審美領域の診査においては、一般的な 6 前歯ではなく「8 前歯」として対象とする範囲を広げ、位置関係を考慮すべきである。

前方から後方にかけての連続性においても一つ重要なのが、グラデーションの原則である（図 17）。もし二つの同じ大きさの物体が前後に存在する場合、近いほうがより大きく見えることになる。また、もう一つ同じ大きさのものがその二つの物体の間に置かれると、近い物体から遠くの物体までの大きさの移行はより緩やかに、スムーズになる。したがって臨床でしばしば見られる、短かったり頬舌側に位置していたりする小白歯はこの原則を乱していることになり、スムーズなグラデーションを妨げてしまう（図 16～18）。

7. Illusion (錯覚)

イリュージョンには幻影や見間違いと言った意味合いもあるように、全く同じ長さの2本の線であっても周囲の状況によって異なる長さに見えることなどを言う(図19)。この手品のような手法も審美歯科にあてはめることが可能である(図20, 21)。

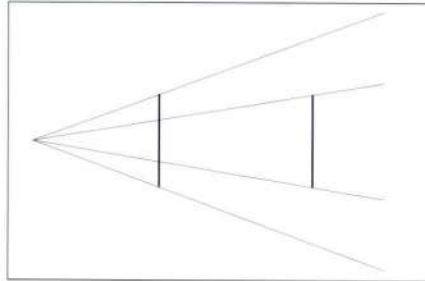


図19 錯覚の例：全く同じ2本の線であっても周囲の状況によって異なる長さに見える

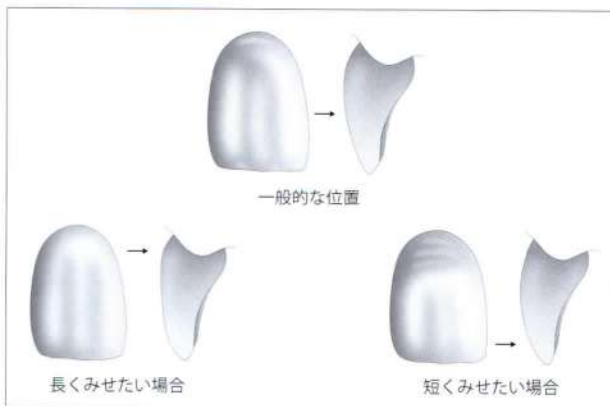


図20 最大豊隆部の位置(矢印)を変えることで歯を長く見せたり短く見せたりすることができる



図21 近遠心のラインアングル(線角)を調整することで(矢印)歯を細く見せたり広く見せたりする

8. Illumination (照明効果)

Buccal corridorとはスマイル時に口角と上顎歯列の間に生まれるスペースを指す(図22)が、このスペースの有無や範囲が、スマイルが自然か不自然かどうかに大きく影響を与える。Buccal corridorがない場合にそれは最も顕著となり、どこか不自然で人工的なスマイルを生み出してしまふ(図23)。その理由として、Buccal corridorによる暗闇が光を調整することによって奥行きを作り出し、明るさに関するグラデーションの手助けをしてくれるからである。

もし二つの物体が同じ大きさであれば、明るいほうがより大きく見える(図24)。これをイルミネーションの法則という。この原則によると、歯列の後方に向かうほど明度は暗くなり、小さく見えることになる。表面性状はより曖昧になり、距離感すなわち深度のイリュージョンを深めることになり、明度のグラデーションを形成していく。

Buccal corridorだけでなく歯が排列される大きな枠組みとなる上下の口唇については、スマイル時にできるスペースの幅と高さ、そして左右の口角の位置関係が重要である。このスペース内で歯の位置を決定していくため、患者と歯科技工士が対面できない場合には、歯科医師がその情報を写真や動画で十分に提供しなければならない。

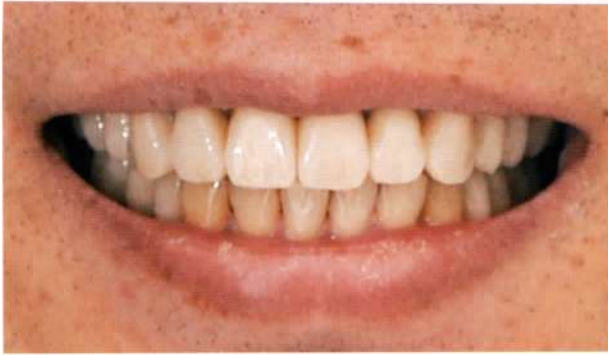

図 22 Buccal corridor とはスマイル時に口角と上顎歯列の間に生まれるスペースを指す

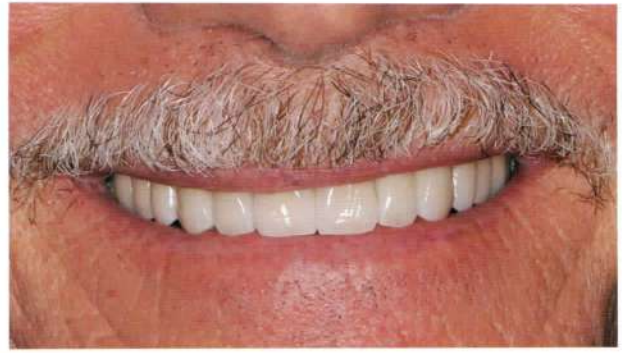

図 23 Buccal corridor がほとんどないと、平面的で奥行きがない印象をもたらしてしまう




図 24 二つの物体が同じ大きさであれば、明るいほうがより大きく見える

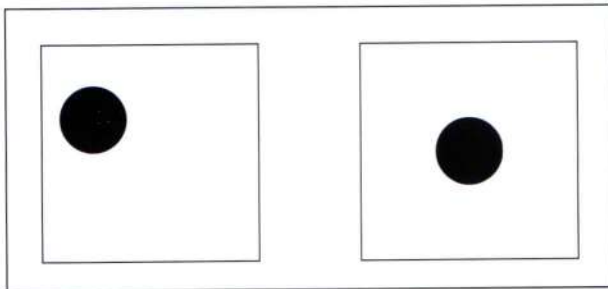


図 25 円の位置によって視覚的な安定感は変化する




図 26 左の図は円の位置関係により不安定な印象だが、右図のようにもう一つの円を適切な位置に加えることによって視覚的な安定感を増すことができる

9. バランス

バランスのとれている対象物は均衡のとれた、完全で安定したイメージを抱くが、バランスのとれていない対象物は不安定で落ち着きがなく、不完全で頼りなく見える(図 25)。しかし、ここで勘違いしてはならないのは「バランスがとれている状態とは必ずしも完全に対称的である必要はない」ということである。たとえばシーソーで片方に子どもが二人乗っていて、もう片方には大人が一人乗っている場合でも、安定さえしていればバランスはとれていると言えるように、左右の対称性が得られない場合であっても、構成を考えることによって視覚的な平衡性を得ることができる(図 26)。

歯の形態に与える主観的な特徴として Frush&Fisher ら⁴⁾は年齢、性別、パーソナリティをあげている。これらすべての要素を最終補綴物に必ず付与する必要はないが、患者の見た目や要望などに応じて全体的な統一性を生む際には有用な場合がある。一例として強い男性的なイメージであれば大きくて四角い歯、女性的な柔らかいイメージであれば丸くて小さい歯に見せるなどである。しかし、たとえば総義歯の人工歯を選択する際に、患者の顔の形が四角であれば四角（方型、Square）の人工歯を選択する、というように一般的にわれわれは教えられてきたが、そもそも「四角い顔」を見ることはほとんどないだろう。

つまり巨視的に言えば、一つひとつの歯の形態よりもさらに重要な要素として、複数のパーツ（歯）が合わさってできる「一体感」、そして複数のパーツをまとめあげる「枠組み」という見方を意識する必要がある。歯科において通常、この一体感は歯列であり、枠組みは上下の口唇である。よりレベルの高い審美治療を目指す場合には、まさにフレームの中の絵画を見るように（図 27）、顔面全体を枠組みとして捉えて、どのようにすれば一体感を得ることができるかについて、口唇、歯肉、歯列の順に見て判断する必要がある（図 28）。

図 27 「枠組み」という概念をもちながら観察することで、一見するとバラバラなものに統一感を与えることになる。この枠の中で、これまで述べてきたさまざまな視覚の原則をあてはめていく




図 28 顔面全体を枠組みとして捉えて、どのようにすれば一体感を得ることができるかについて、口唇→歯肉→歯（歯列）の順に見て判断する必要がある

10. 審美的な構成における「線」

2本の線が最も強いコントラストを生むのは、それらが垂直的な関係にあるときである。逆に、最もコントラストがない状態を生むのは2本の線が平行なときである。つまり、隣接する歯の移行性を考えると、前方から後方にかけて、平行でコントラストの少ない状態に向かって徐々に取束していくことが必要である(図17)。しかし、この状態は歯が大きく捻転したり異常な位置にあつたりすることで容易に乱されてしまう(図16, 31)。

また、「各歯の隣接面に相当する部分に縦に引いた仮想の線」が平行に繰り返されていくことでも歯列の統一性が生まれるが(図29)、その繰り返しからの逸脱は非常に目立ちやすく、悪い印象をもたらしてしまうことが多い。したがって、これらの縦の線を作り出す歯軸や隣接面の線の扱いには注意が必要である。

他にも、この平行性という関係をスマイルの中に見出していくと、上顎前歯の切縁を結んだ線が下唇のラインと平行になっている場合は、平行性という調和のとれた関係性であると言える(図30, 31)。この平行性は必ずしも完璧である必要はないが、歯の位置異常により大きく崩れている場合には不快なコントラストを生み出していることになる(図31)。

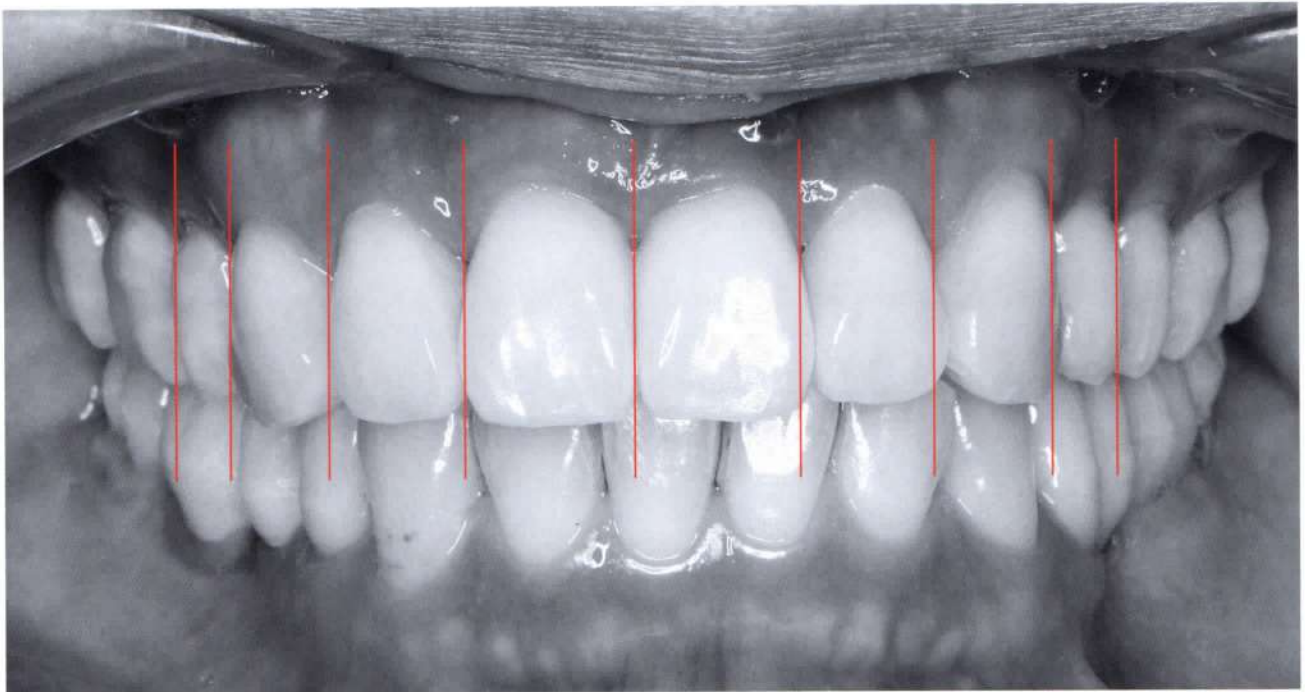


図29 赤線は各歯の隣接面に相当する部分に縦に引いた仮想の線。これがずれてくると視覚的な不快感が増す場合がある

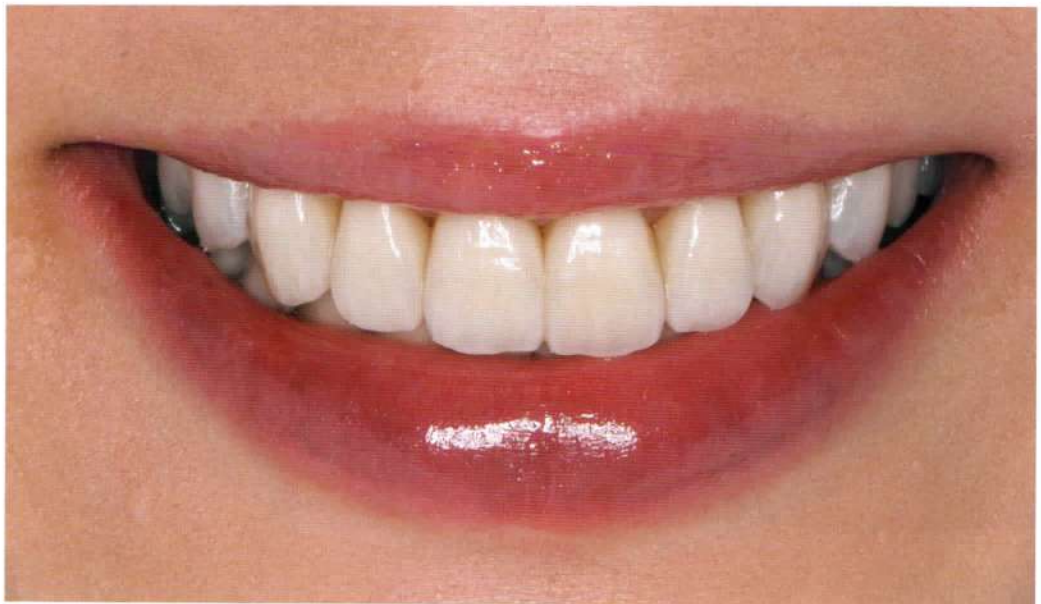

図 30 上顎前歯の切縁を結んだ線が下唇のラインと平行になっている場合は、平行性という調和のとれた関係性である（担当補綴専門医：木戸、担当歯科技工士：杉浦）

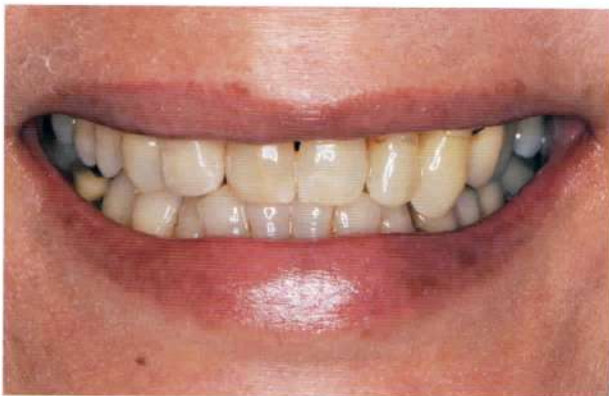

図 31 上顎左側犬歯が下方に位置していることで下唇のラインと歯列が平行にならず、全体としての調和が乱れている例

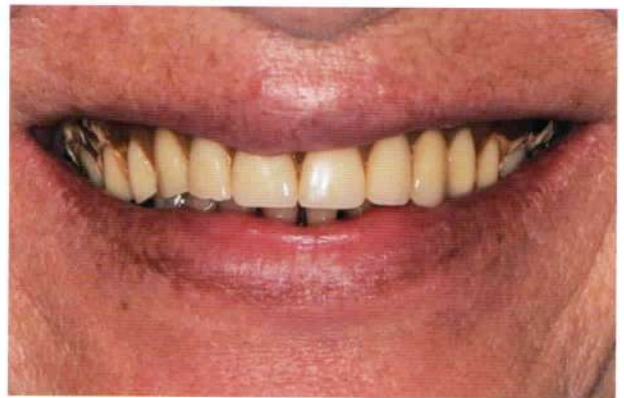

図 32 左右の臼歯部、特に上顎右側第一小臼歯以降の咬合平面が低下している例

前歯部の切縁ばかりを繋げても決して「線」にはならないが、人間の目や感性は複数の点や不完全な線の集合体を「形」として単純化して見ることができる（たとえば、4つの点があれば四角形と見ることができるように）。このことを利用して、複数の切縁や咬頭を繋げて歯列における「線」を作り、コンポジション（＝構成）を作り上げていく。

咬合平面も同じく、このコンポジションにおける非常に重要な「線」であり、これが適切な位置にある場合には、その「線」は両方の口角に向かって伸びていく。つまり、たとえば総義歯において咬合高径を挙上する目的で下顎の義歯のみをリラインすると、咬合平面は全体として上方に上がり、上顎前歯よりも下顎前歯の露出量が結果として多くなってしまい、審美的な不調和を際立たせることになる。また、この咬合平面による「線」は、グラデーションの法則（図 17）に従うと後方に向かって緩やかに上がっていくように設定する必要があり、逆に下がってしまうと審美的な違和感を生み出してしまう（図 32）。

11. The negative space

笑顔を見せている人の似顔絵を描く際、歯を描かずにその裏にある暗いスペースを作り出すことによって、あたかも歯を描いているかのようなイリュージョンを作り出す方法がある（**図 33**）。この「ネガティブスペース」はコンポジションを作り出す過程において、実際にそのもの自体を表現するよりも重要な役割を果たすことがある。

たとえば、上顎前歯部の切縁の形態における力強さやリアリズムなどの要素においては、黒い背景を用いてコントラストをつけることによってその表現力は一層高まる。さらにはあまりに単純化されすぎて現代では用いられることは少ないが、前歯切縁の形態で年齢、性別、性格を表現する方法もかつて提唱されていた（**図 34**。One, two, three guide¹³⁾）。




図 33 ネガティブスペース。歯を描かずにその裏にある暗いスペースを作り出すことによって、あたかも歯を描いているかのようなイリュージョンを作り出している

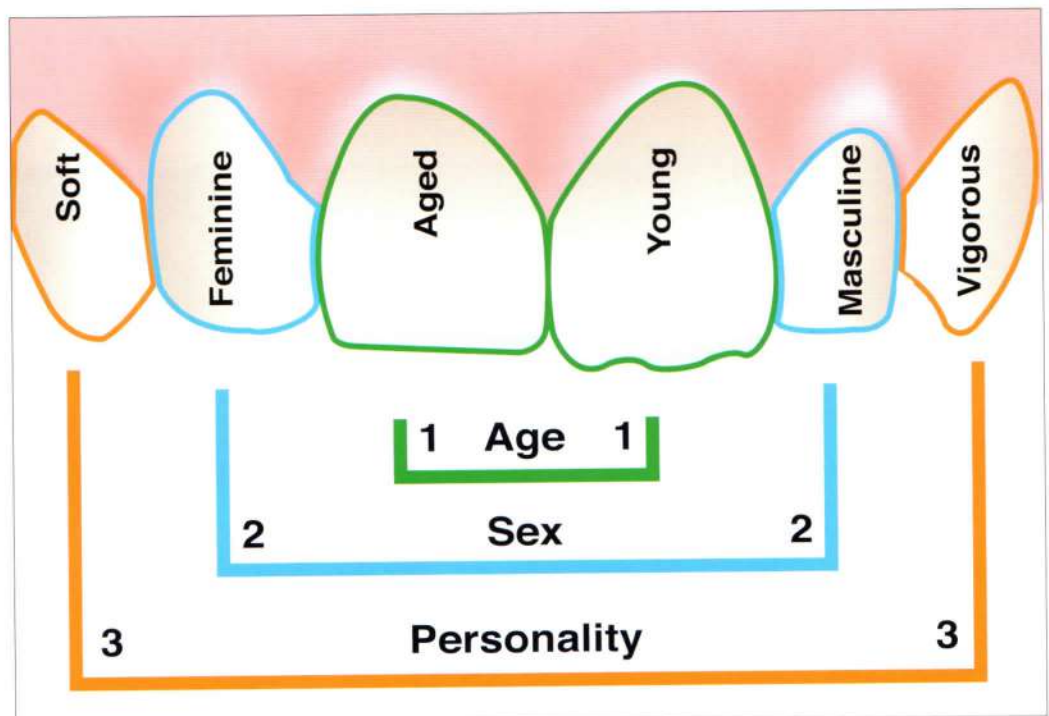


図 34 Lombardi によって提唱された、前歯の切縁で年齢、性別、性格を表現した模式図。スマイルデザインを行うときには、これを単独で用いるのではなく、さまざまな要素を組み込んでいく必要がある

審美における色

1. 色の3要素

審美治療においては色の基本を理解しておくことも重要である。色の3つの構成要素は色調、彩度、明度からなる。

色調とは、基本的に赤、黄、青などの固有名称がついているものを指し、光波にはこのすべての色調が含まれている。光波が物体に衝突するといくつかの光は吸収され、他は反射される。この反射された光波がその物体の色調を表現する。たとえば、青以外のすべての色を吸収する物体であれば青だけが反射し、その物体はわれわれの目には青色に見える。

彩度は色調の色素がどれだけ濃く集中しているかによって決まる。たとえば強い赤色は色素が多く、彩度が高い。弱い赤色は色素が少ないか、もしくは同等の色素が他の色によって薄まっている場合であり、よって彩度が低いと表現される。

明度は、その色が明るい暗いを示す。この際、黒と白は厳密には色とはみなされていない。それは、大多数の光波を最も反射する物体を白と呼び、光波の反射が最も少ない物体を黒と呼ぶからである。この白い色素と黒い色素が混ざると、その中間である灰色になる。この灰色は黒と混ざるとより暗い灰色になるし、灰色が白と混ざるとより明るい灰色になる。この工程を続けることによって、黒から白に向けて緩やかなグラデーションが完成し、これをグレースケールと呼ぶ(図 35)。

われわれが普段目にする色は光波の反射によるものであり、それぞれの光波はグレースケール上で表現される明るさをもっている。それゆえ、すべての色には明度があり、その明度は白と混ざることによって明るくなり、黒と混ざることによって暗くなる。モノクロ写真で外の景色を撮影すると、すべて白から黒の間に存在する灰色で表現される。この灰色は、撮影された物体の色調がもつ明度を表現したものである(図 36)。




図 35 グレースケール。黒から白に向けて緩やかなグラデーションが見られる



図 36 撮影されたすべての色調がもっている明度だけで表現されたモノクロ写真（撮影：木戸）

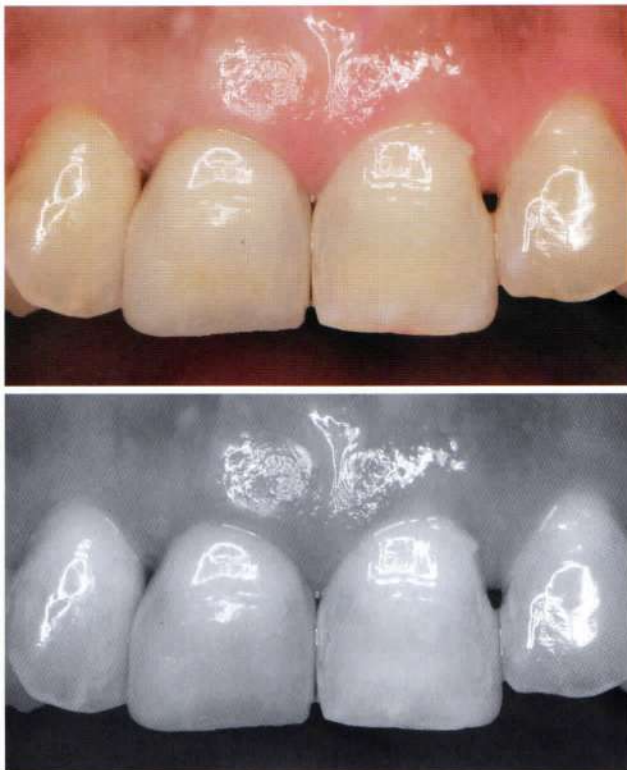


図 37, 38 明度が異なっている上顎右側中切歯シングルクラウン。上顎右側中切歯のほうが上顎左側中切歯よりも明度が低いのが、モノクロ写真だとよりわかりやすくなる

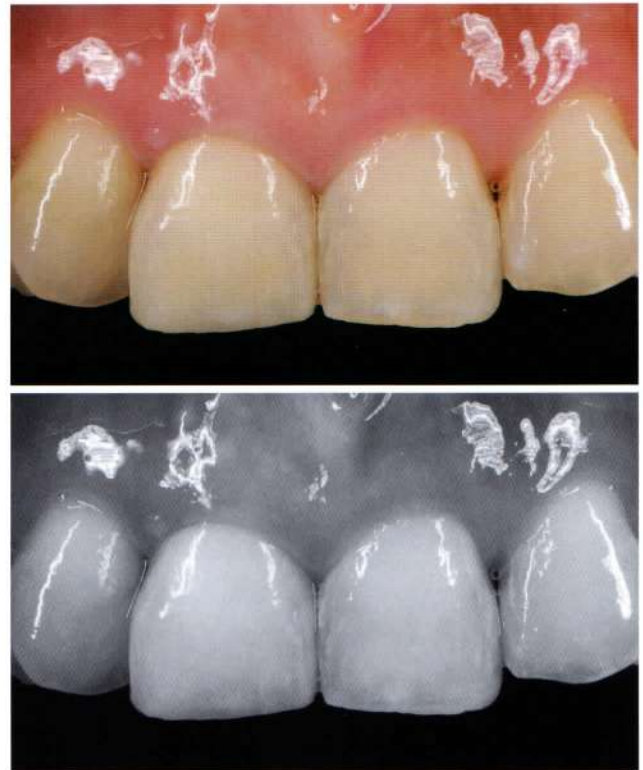

図 39, 40 明度を合わせた上顎右側中切歯シングルクラウン。上顎右側中切歯の明度を調整し、上顎左側中切歯に合わせた状態。モノクロ写真において白と黒の分布がほぼ合っている（担当補綴専門医：木戸、担当歯科技工士：杉浦）

2. 審美歯科における明度

これらの基礎を踏まえたうえで考えると、審美歯科において色調はさほど重要な要素ではない。なぜなら、シェードガイドを用いて築盛用陶材と天然歯の色を合わせる際に色調を大きく外すことはあまりないからである。最も重要なのは、色調を合わせるのではなく明度を合わせることである。したがって、選択された色調において適切な明度を再現することが、シェード選択ひいては顔面全体の中での歯列のポジションに統一感を与えることにつながる（図 37～40）。

3. 色に影響を与える要素

歯が明るい暗いかは、歯にどれだけの光量が当たり、それが反射して目に届くかによって決まり、他にも歯の表面性状やグレーズの有無、歯軸の傾斜の程度なども大きな影響を与える。同じシェードで作られた歯が2本ある場合でも、そのうち1本がグレーズされていなかったり複雑な表面性状であったりする場合には暗く見えるし、より光量が当たっている歯のほうが、光量が少ないほうよりも当然明るく見える。

背景色も物の見え方に多大な影響を与える。たとえば同じ色であっても、明るい背景よりも暗い背景をもつほうがより明るく見える。ここでイルミネーションの原則を再び思い起こせば、暗い対象物よりも明るい対象物のほうがより大きく、近く見えるため、歯を前方に強調して見せたい場合などには明るいシェードに変更することも一つの方法であることがわかる。

4. 光源の影響

シェード選択時に歯科医師と歯科技工士が同様の光源のもとにコミュニケーションをとることは重要であるが、患者が一歩診療所を出ると、さまざまな種類の光がその口元を照らし出す。しかし、いかなる光源下であっても補綴物と天然歯の違いが認められないようにする必要があるので(図41, 42)、厳密なシェードマッチングに加えて歯列全体の構成を適切に扱い、顔面の構成との調和を目指すことを当然意識しなければならない。それには患者の希望や外見のイメージ、性格、皮膚の色、年齢、顔面の構成、スマイル時に露出する歯の量なども参考とすべきである。

外見のイメージは、強いパーソナリティであれば外交的、活発、機敏などの要素を、柔らかいパーソナリティを表現するのであればその逆になる。強いパーソナリティ、すなわち「強い」イメージの歯を表現するための手段として、より明るいシェードを選択するのも一つの手法である。皮膚の色も明るい色から暗い色までさまざまであるが、皮膚の色が暗い人に対して明るすぎる歯のシェードを選択してしまうと、暗い「背景」によって歯が過剰に明るく見えすぎてしまう可能性があるため、一般的なシェードよりも暗めのものを考慮する必要がある。また、高齢になるにつれて皮膚のしわが目立つようになると光の反射が少なくなり、

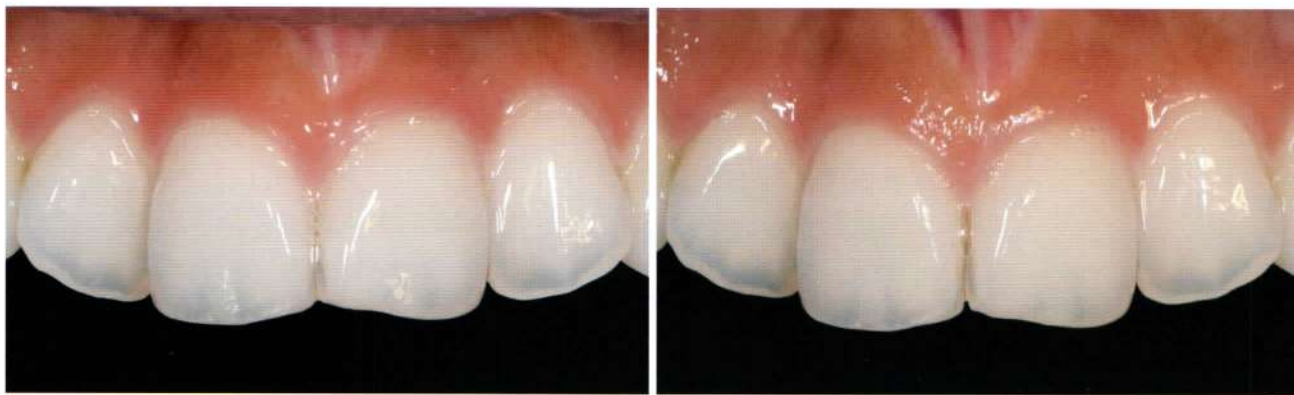

図 41, 42 同じ患者で口腔内をチェアライトありとなして撮影した場合でも色調に違いが認められる。図 41 がライトなし、図 42 がライトあり

歯の「背景」としては暗くなるため注意が必要である。

顔面の構成を考慮することも、歯列の構成を顔面に調和させるうえで非常に重要である。たとえば大きく見開いた目、大きな鼻などは「強い」特徴となるため、それらに調和させるためには暗い歯よりも明るい歯を考慮すべきであり、前述した強い、弱いなどのパーソナリティを加味していくこともある。そして当然、スマイル時に露出する歯面の量が多くなるほど、その存在感は強くなる。

上口唇の位置と厚みも重要である。もし患者が厚い上口唇の持ち主でリップラインが低い場合には、歯に届く光量が少なくなるため、通常よりも明るめのシェードを選択して全体としての調和を図ることを考慮しても良いかもしれない。

おわりに

さまざまな建築物や美術作品において過去何百年にもわたりマネジメントされてきた視覚認識の原則をいかにして応用し、歯科治療における審美的な結果を作り出すかについて考えたとき、まずその原則を理解し逸脱しないこと、そして最終結果が可能な限り自然で現実的であることが前提にあるように思う。

審美治療とは単に歯を何らかの方法で白くすることではなく、また歯を削って後は歯科技工士に任せっきりというものでもない。綿密な診査と計画、そして最終的なディジションメイキング（意思決定）は必ず歯科医師が行わなければならない。その際には経験や感覚も重要ではあるが、本稿で述べたような視覚的な原則を理解することによって、1本の歯から顔面全体の調和までを含めた審美治療を、論理的に根拠と自信をもって遂行し、患者満足を得ることができるようになる。

たとえ臨床の現場において判断に迷ったときでも、この原則に立ち返ることで、個人の主観や勘に頼って「たまたま」うまくいった結果ではなく、論理的に説明可能な審美性を得ることができることと思われる。本稿がそのための一助となれば幸いである。

文献

- 1) Lombardi RE. The principles of visual perception and their clinical application to denture esthetics. J Prosthet Dent. 1973 ; 29(4) : 358-382.
- 2) Fradeani M. Esthetic rehabilitation in fixed prosthodontics. Quintessence, 2005.
- 3) Chiche GJ. Pinault A. Esthetics of Anterior fixed prosthodontics : Quintessence, 1994.
- 4) Frush JP and Fisher RD. The age factor in dentogenics. J Prosthet Dent. 1957 ; 7 : 5-13.
- 5) Gurel G. Smile design. The science and art of porcelain laminate veneers. Quintessence, 2003.
- 6) Vig RG. The kinetics of anterior tooth display. J Prosthet Dent. 1978 ; 39(5) : 502-504.
- 7) Tjan AHL. Some esthetic factors in a smile. J Prosthet Dent. 1984 ; 51(1) : 24-28.
- 8) Owens EG. A multicenter interracial study of facial appearance. Part 1 : A comparison of extraoral parameters. Int J Prosthodont. 2002 ; 15 : 273-282.
- 9) Owens EG. A multicenter interracial study of facial appearance. Part2 : A comparison of intraoral parameters. Int J Prosthodont. 2002 ; 15 : 283-288.
- 10) Academy of prosthodontics. The glossary of prosthodontics terms, ed 9. Academy of prosthodontics, 2017.
- 11) Pound E. Esthetic dentures and their phonetic values. J Prosthet Dent. 1951 ; 1 : 98-111.
- 12) Paolucci B. Visagism : The art of dental composition. QDT. Quintessence, 2012.
- 13) Gurel G. The Science and art of porcelain laminate veneers. Quintessence, 2013.

R.V.タッカー金修復学会との出会い

清水雄一郎 Yuichiro Shimizu
東京都練馬区・Shimizu Dental Clinic

金修復との出会い

日本歯科大学を卒業してからの5年間、一般の臨床医として自分なりに一生懸命、地域歯科医療に貢献してきました。その間は、勤務先を変えず、一つの診療所で同じ患者さんを継続して診察してきたことで、治療5年後までの予後を追うことができました。その経験から、多くのことを学び、気付きました。一つは、多くの日本人が年齢とともに歯を失っている現実を知りました。もう一つは、卒業1年目・2年目に行っとう蝕治療が、数年後に再治療となってしまった症例に出会うことでした。

これらの経験より、一度う蝕に罹患した歯は、その後再治療を繰り返すことが多く、結果として歯を失ってしまうことにつながっている。それならば歯を失った方の役に立てるようにインプラントを学ぼうと考えました。一方で歯科大学在学中から、英語を身につけたいという夢があったので、アメリカのUniversity of California Los Angeles School of Dentistry (UCLA 歯学部)への留学を決意しました。

英語をきちんと身につける時間がほしかったこと、また、アメリカの歯学というものを全く知らなかったことで、まずは、補綴、歯周病、矯正、口腔外科、根管治療など、一般開業医に必要な技術・知識を学べるAdvanced Education in General Dentistry Program (AEGD/一般開業医のための先進的教育プログラム)に願書を提出しました。幸運にも、受け入れてもらえるという合格通知が届き、喜び勇んで渡米したものの、英語の壁は想像以上に厚く、最初の1年は大変に苦労したのを良く覚えています。

AEGDプログラム在籍中に、さまざまな科目の講義を聴くなかで、現在へとつながる歯科医師としての方向性を決めた1時間がありました。保存修復の講義、講師はUCLA Restorative Dentistry Clinical ProfessorのDr. Richard G. Stevenson III (保存修復